# ATLAS D'ACCES LIBRE EN CHIRURGIE ORL ET CERVICO-FACIALE

## LA GLOSSECTOMIE TOTALE DANS LES CANCERS DE LA LANGUE

**Johan Fagan**

La glossectomie totale est une intervention qui a une morbidité importante en termes de troubles de l'articulation, de la mastication, de la déglutition et parfois de la survenue de fausses routes. Par conséquence de nombreux centres traitent les cancers avancés de la langue par radio chimiothérapie et n'envisagent la chirurgie qu'en cas d'échec de traitement.

Cependant la glossectomie totale peut-être un très bon traitement de première intention pour des patients soigneusement sélectionnés spécialement dans les centres qui ne propose pas la radio chimiothérapie. La principale difficulté dans la décision chirurgicale est d'évaluer la capacité du patient à gérer les fausses routes et de décider si une laryngectomie totale est nécessaire.

### Anatomie chirurgicale

La langue est en continuité en avant et latéralement avec le ***plancher buccal***, qui en forme de fer à cheval limité latéralement par la face interne de la mandibule. Latéralement et en arrière le ***sillon amygdaloglosse*** sépare la langue de la région amygdalienne. En arrière la ***vallécule*** sépare la base de langue de la face linguale de l'épiglotte.

La langue est composée de ***huit muscles***. Quatre muscles ***extrinsèques*** (génioglosse, hyoglosse, styloglosse, palatoglosse) qui contrôlent les mouvements de la langue et sont attachés à la mandibule *(Figure 1 et 2)*; quatre muscles ***intrinsèques*** constituent la forme de la langue et ne sont pas attachés à l'os. Sous la langue sont situés les ***muscles génio-hyoïdien*** et ***mylo-hyoïdien*** ; le muscle mylo-hyoïdien sert de diaphragme à la bouche et sépare la langue et le plancher buccal des triangles sous mental et sous mandibulaire *(Figures 1, 2, 3)*.

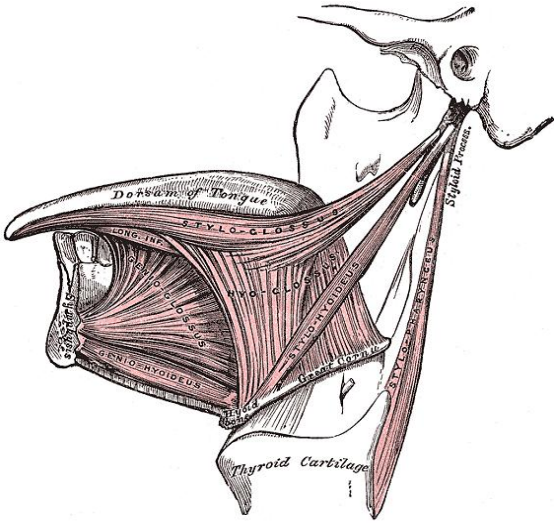


*Figure 1 : Muscles extrinsèques de la langue (le palatoglosse n'est pas dessiné)*

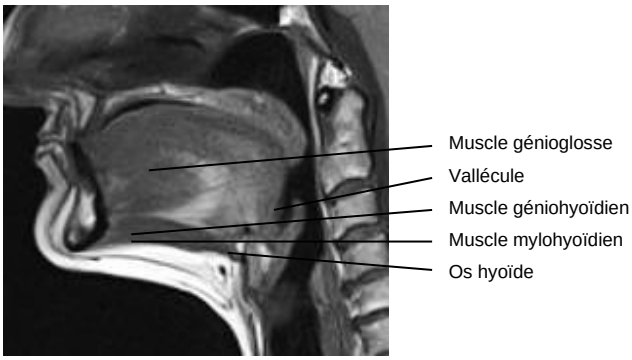


*Figure 2 : Vue sagittale médiane de la langue*

*Figure 3 : Muscles génio-hyoïdiens et mylo-hyoïdiens*

***Vascularisation***

La langue est un organe très vascularisé. La ***vascularisation artérielle*** provient des deux artères linguales et de leurs branches (***artère ranine ou artère profonde de la langue, artère dorsale de la langue, et artère sublinguale***) *(Figures 4, 5)* ; et de l'artère ***mylo-hyoïdienne*** et de la branche ***sous mentale*** de ***l'artère faciale***. La langue est également vascularisée par la branche ***tonsillaire de l'artère faciale*** et par ***l'artère pharyngienne ascendante***.

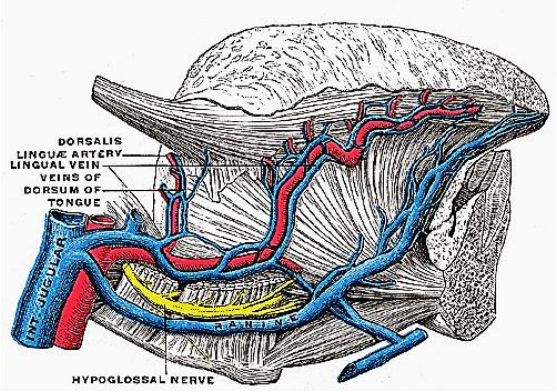


*Figure 4 : Nerf hypoglosse et veines ranines*

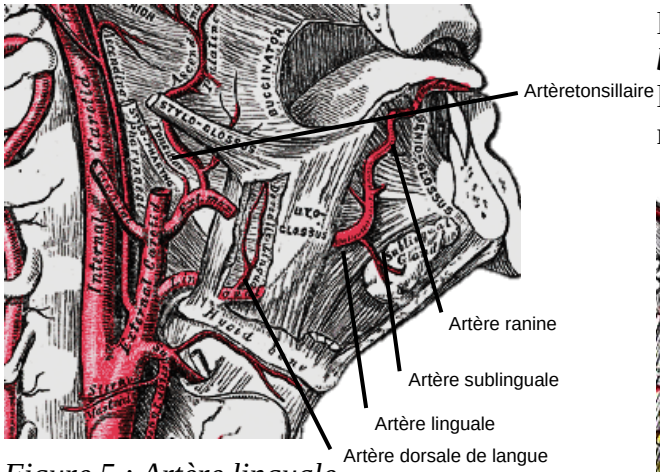


*Figure 5 : Artère linguale*

***L'artère linguale*** est une branche de la carotide externe qui émerge entre la branche thyroïdienne supérieure est l'artère faciale. Elle a ensuite un trajet oblique en avant et en dedans de la grande corne de l'os hyoïde *(Figures 4, 5)*. Elle fait ensuite une boucle en bas et en avant et passe en dedans du nerf hypoglosse (XII) et du muscle stylo-hyoïdien ensuite elle va di-rectement en avant en profondeur du mus-cle hyoglosse et puis se termine dans la ré-gion sous muqueuse par sa branche termi-nale ou ***artère ranine*** (artère profonde de la langue). Elle est située de part et d'autre du muscle génio-glosse et est accompagné par le nerf lingual. Deux ou trois ***artères dorsales de langues*** émergent du muscle hyoglosse et montent dans la partie postérieure de la face dorsale de la langue et irriguent également la muqueuse la muqueuse du plancher postérieur et de l'oropharynx *(Figure 4)*.

Les branches de ***l'artère sublinguale*** qui proviennent de l'artère linguale en avant du muscle hyoglosse passent entre le muscle génio-glosse et mylo-hyoïdien et vascularisent la glande sublinguale et la muqueuse du plancher postérieur et de la gencive *(Figure 5)*.

Une branche de ***l'artère sublinguale*** traversent le muscle mylo-hyoïdien et s'anastomosent avec la ***branche sous mentale*** de l'artère faciale au niveau 1b du cou. La ***branche sous mentale*** de l'artère faciale longe le bord inférieur et interne de la mandibule *(Figure 6)*.

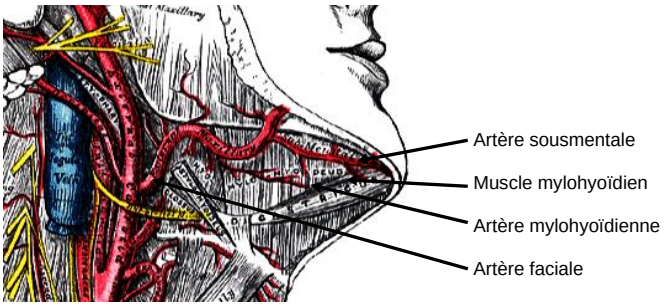


*Figure 6: l'artère faciale sort en arrière du ventre postérieur du digastrique (non représenté), et donne naissance a quelques branches dont l'artère sous mandibulaire*

***L'artère et la veine mylo-hyoïdienne*** sont découvertes par le chirurgien lorsqu'il sou-

lève la glande sous mandibulaire de la face antérieure du muscle mylo-hyoïdien *(Figure 7)*. Elle sort de l'artère alvéolaire inférieure juste avant que celle-ci ne pénètre dans la mandibule, elle croise les mylo-hyoïdiens et disparait en avant derrière le muscle digastrique. Elle a une anastomose avec l'artère sous mandibulaire et avec l'artère sublinguale dans le plancher buccal.

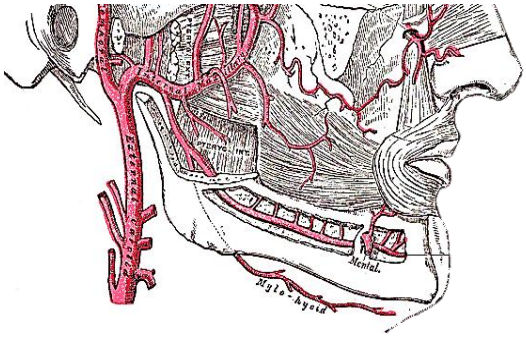

*Figure 7 : L'artère mylo-hyoïdienne est une branche de l'artère alvéolaire inférieure*

Le ***drainage veineux*** se fait par ***les veines linguales et ranines*** (ou veines profondes de la langue). Les ***veines linguales*** partent du dos de la langue, des faces latérales et de la région sous muqueuse et suivent l'artère linguale jusqu'à ce qu'elles rejoignent la veine jugulaire interne. Les ***veines ranines*** viennent de la pointe de la langue et sont visibles sur la face ventrale de la langue. Elles suivent le nerf hypoglosse (XII) comme des veines comitantes et se drainent soit dans la veine linguale soit passent le long du muscle hyoglosse pour rejoindre la veine faciale *(Figure 4)*.

***Structures entourant la langue***

Les structures suivantes sont situées entre la muqueuse et le muscle mylo-hyoïdien : les 2 ***muscles génio-hyoïdiens*** au milieu *(Figure 3)* ; les glandes ***sublinguales*** *(Figure 8, 9)*, les ***canaux excréteurs des glandes sous mandibulaires*** (canaux de Wharton) *(Figures 8, 9)*, les nerfs ***lingual*** et ***hypoglosse***.

Les ***glandes sublinguales*** sont situées sous la muqueuse du plancher antérieur de la cavité buccale en avant des canaux excréteurs des glandes sous mandibulaires au-dessus des muscles mylo-hyoïdiens et genio-hyoïdiens. Le canal excréteur de la glande sous mandibulaire (canal de Wharton) est situé sous la muqueuse du plancher antérieur et latéral et s'ouvre dans la cavité buccale de part et d'autre du frein de la langue *(Figures 8, 9)*.

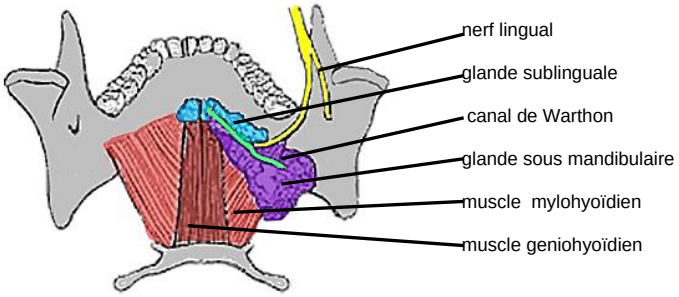


*Figure 8 : Vue supérieure du plancher buccal, de la glande sous mandibulaire et de son canal, du nerf lingual et des muscles géniohyoîdiens et mylohyoïdiens*

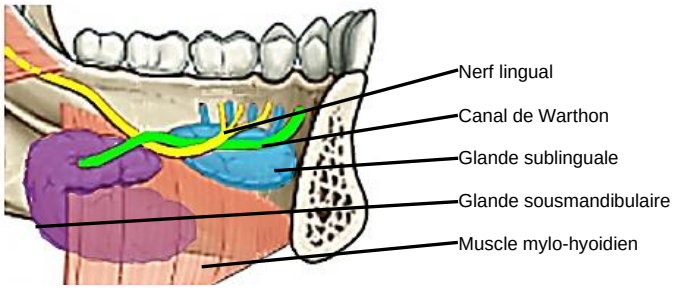


*Figure 9 : Vue intraorale de la glande sublinguale gauche avec le canal de Rivinus, la glande sous mandibulaire et son canal, le nerf lingual et le muscle mylo-hyoïdien*

La ***mandibule*** limite en dehors le plancher buccal et peut être envahie par la tumeur et peut devoir, pour permettre l'accès chirurgical, être sectionnée (mandibulotomie) ou réséquée [résection de l'os alvéolaire/mandibulectomie marginale (non interruptrice), segmentaire / hémi-mandibulectomie]. Les temps importants de l'acte chirurgical sont le repérage des trous mentonniers (d'où

sortent les nerfs mentonniers et dont la section provoque une anesthésie de la lèvre inférieure), l'insertion du muscle mylo-hyoïdien, l'insertion du muscle génio-hyoïdien et quand une mandibulectomie non interruptrice est prévue, la hauteur de la mandibule et la longueur des racines dentaires (*Figures 10a, b)*. Chez les patients âgés ou édentés, le trou mentonnier et le nerf dentaire inférieur peuvent être très proches de la surface d'une mandibule résorbée. Dans ce cas la mandibulectomie non interruptrice peut ne pas être envisageable par manque de hauteur de l'os résiduel.

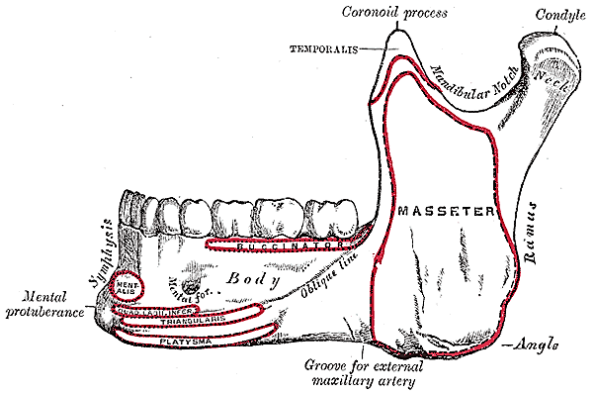


*Figure 10a : Insertion des muscles à la face externe de la mandibule et situation du trou mentonnier*

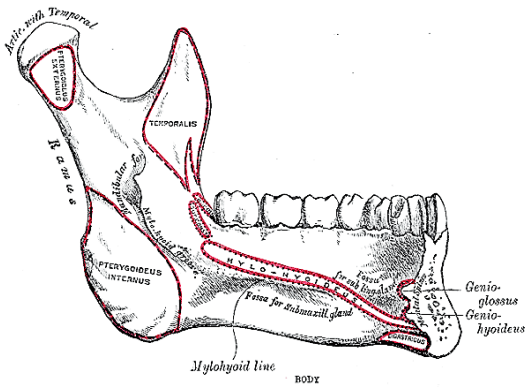


*Figure 10b : Insertion des muscles mylo-hyoidien, geniohyoïdien, genioglosse et digastrique sur la face interne de la mandibule*

**Objectifs de la chirurgie**

- Avoir des marges de résection tumorale satisfaisantes
- Limiter les fausses routes
  - Si possible garder du tissue en base de langue
  - Suspender l'os hyoïde a la mandibule
  - Prévoir une laryngectomie totale dans des cas sélectionnés
- Eviter l'accumulation de sécrétions et d'aliments dans la cavité buccale
- Eviter une gastrostomie permanente
- Obtenir une voix et une articulation satisfaisantes
- Contrôler les métastases ganglionnaires : l'auteur recommande de faire un ***curage ganglionnaire sélectif*** bilatéral des niveaux I-IV pour les tumeurs avancées de la langue

**Evaluation préopératoire**

1. ***Y a-t-il des lésions synchrones, des ganglions métastatiques et/ou des métastases à distance*** : TDM cervical, thoracique, endoscopie, TEP-TDM

2. ***La tumeur est-elle résécable ?*** Il peut être difficile d'évaluer l'extension de la tumeur primitive à cause de l'infiltration, de la douleur, du trismus. En cas de doute le patient doit bénéficier d'une imagerie type tomodensitométrie ou IRM ou d'un examen sous anesthésie générale

3. ***Le patient peut-il supporter des fausses routes ?*** L'état général, la fonction respiratoire pulmonaire et les facultés cognitives doivent être prises en compte lorsque l'on décide de proposer une glossectomie totale à un patient, surtout si la chirurgie doit être suivie d'une radio-chimiothérapie dans la mesure où les fausses routes sont inévitables

4. ***Une laryngectomie totale est-elle nécessaire ?*** La laryngectomie est indiquée chez les patients qui ne pourront pas tolérer un certain degré de fausses routes salivaires et quand la tumeur s'étend dans la loge pré-épiglottique (loge HTE) et/ou à l'épiglotte *(Figure 11)*

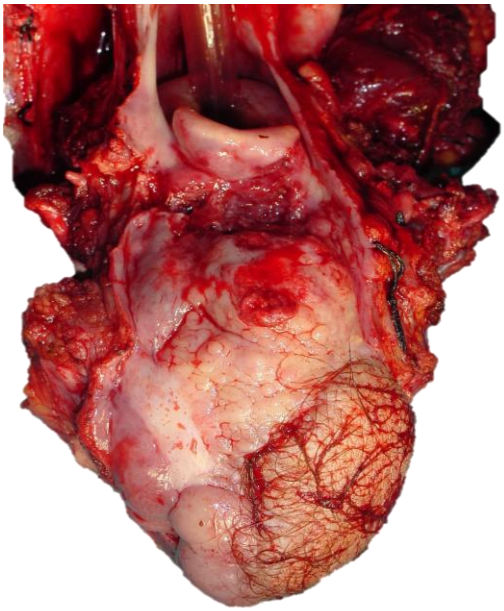

*Figure 11 : Deuxième cancer de la langue envahissant la vallécule et l'épiglotte relevant d'une glossectomie totale avec laryngectomie totale*

L'envahissement de la loge pré épiglottique (loge HTE) est visualisé sur l'imagerie par tomodensitométrie ou IRM (sur les images sagittales) ; ou en per opératoire en palpant l'épaississement de la région en mettant un doigt dans la vallécule et un doigt sur le cou juste en dessous de l'os hyoïde *(Figure 12)*. S'il existe un doute il faut demander le consentement préopératoire du patient pour pratiquer une laryngectomie totale sur des constatations peropératoires ou sur la base d'un examen histologique extemporané.

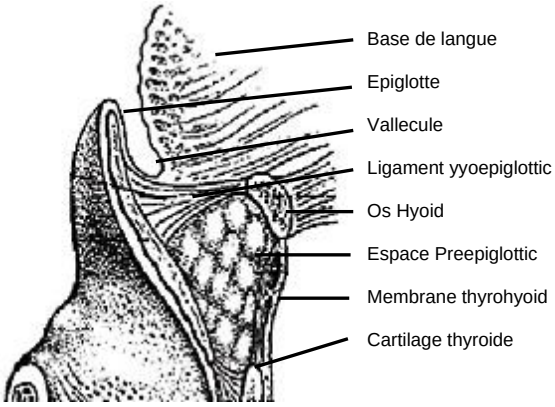


*Figure 12 : Rapports entre os hyoide, épiglotte, vallécule, et loge pré-epiglottique*

5. ***Y a-t-il un envahissement des principaux nerfs ?*** L'examen pré opératoire doit rechercher des déficits des principaux nerfs : hypoglosse, sous mental, lingual ou dentaire inférieur. Un élargissement du canal dentaire inférieur peut être visible sur le panoramique dentaire en cas d'envahissement du nerf dentaire inférieur. L'IRM peut préciser l'envahissement des structures nerveuses. Si le nerf dentaire inférieur est envahi, la portion proximale du nerf doit être suivie jusqu'à l'obtention d'une recoupe saine sur l'examen histologique extemporané

6. ***L'envahissement de la mandibule*** : La tumeur peut s'étendre dans le plancher buccal et envahir le périoste, envahir la corticale interne de l'os ou la médullaire. Le panoramique dentaire montre grossièrement l'envahissement osseux. L'envahissement de la corticale osseuse est mieux évaluée par la tomodensitométrie ; l'IRM permet une meilleure évaluation de l'envahissement de la médullaire osseuse. Si seul le périoste est envahi une mandibulectomie marginale (non interruptrice) suffira. Lorsqu'une mandibulectomie marginale est prévue, la hauteur de l'os mandibulaire doit être évaluée cliniquement ou par un panoramique dentaire, afin de prévoir si un lambeau libre osseux serait

nécessaire pour consolider la mandibule. Lorsque le cortex est envahi une mandibulectomie marginale ou segmentaire est nécessaire. Lorsque la médullaire est envahie une mandibulectomie segmentaire ou une hémi-mandibulectomie sont nécessaires emportant au moins 2 cm d'os de part et d'autre de la tumeur

7. ***Faut-il faire une trachéotomie ?*** **En routine** une trachéotomie provisoire est nécessaire pour éviter les problèmes respiratoires consécutifs à un saignement, un œdème, une obstruction par un lambeau ou par la perte de la suspension antérieure du larynx après section des muscles mylo-hyoïdiens, géniohyoïdiens et digastriques

8. ***Quel lambeau de reconstruction faut-il envisager ?*** Il est indispensable d'utiliser un lambeau épais pour créer un plancher buccal convexe afin d'éviter l'accumulation de sécrétions et faciliter l'articulation

9. ***Quel est l'état dentaire ?*** Les dents cariées doivent être retirées pendant l'intervention chirurgicale pour éviter une ostéo radionécrose

**Anesthésie**

Le chirurgien devrait toujours être à proximité au moment de l'induction de l'anesthésie car les tumeurs volumineuses peuvent empêcher l'élévation de la langue pour visualiser le larynx et il peut être difficile voire impossible d'intuber le patient. Si l'anesthésiste ne peut pas intuber le patient le chirurgien peut devoir intuber lui-même le patient avec un laryngoscope ou faire une trachéotomie en urgence. L'intubation nasale facilite l'exérèse des tumeurs de la langue et peut être suivie d'une trachéotomie au cours de l'intervention. L'auteur met une sonde nasogastrique plutôt qu'une gastrostomie d'alimentation.

Une antibioprophylaxie est prescrite pour 24 heures.

**Evaluation pré opératoire**

Une panendoscopie est pratiquée pour éliminer une tumeur synchrone des VADS. Il faut réévaluer l'extension de la tumeur notamment vers l'avant et l'arrière et refaire une palpation des aires ganglionnaires

**Glossectomie totale**

***Finir le curage ganglionnaire bilatéral avant la résection de la tumeur primitive*** *(Figure 13).*

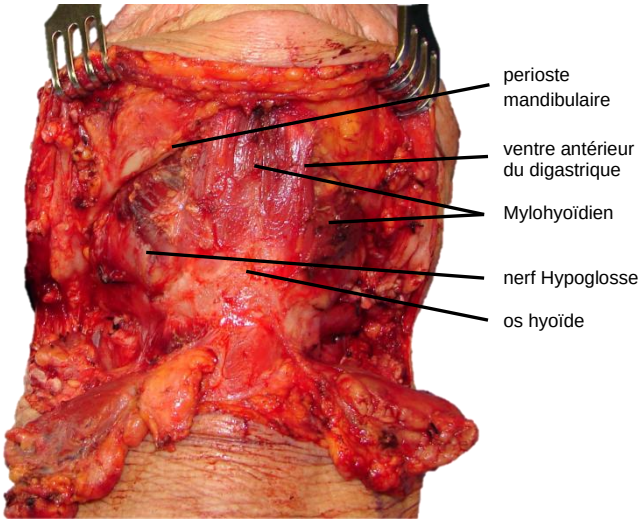


*Figure 13 : Exposition cervicale après curage ganglionnaire bilatéral*

***Un bon abord chirurgical*** est nécessaire pour avoir des limites d'exérèse satisfaisantes, pour contrôler le saignement per opératoire et pour faire la reconstruction. La préférence de l'auteur est un double abord cervical et transoral qui sera décrit dans ce chapitre. D'autres chirurgiens préfèrent une incision trans labiale médiane (décrite dans le chapitre glossectomie partielle).

***Dissection cervicale***

Incisez le périoste le long du bord inférieur de la mandibule d'un angle à l'autre et sectionnez le ventre antérieur du digastrique et le mylo-hyoïdien avec un bistouri électrique *(Figure 14)*.

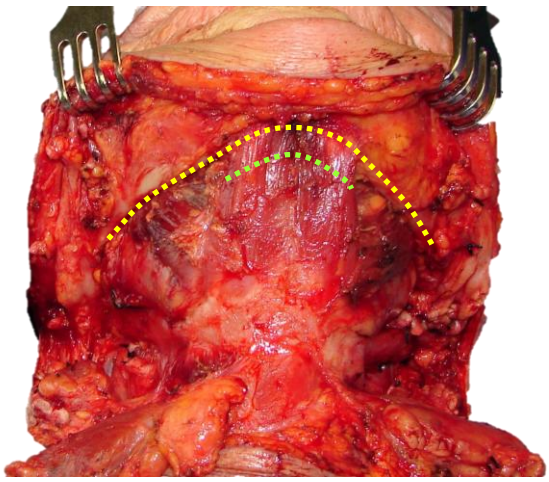

*Figure 14 : Incisez le périoste le long du bord inférieur de la mandibule d'un angle à l'autre (trait jaune) et sectionnez les ventres antérieur du digastrique (trait vert)*

Libérez ensuite les tissus de la face interne de la mandibule dans le plan sous périosté. Si la tumeur ne s'étend bas au plancher latéral suivez la ligne mylo-hyoïdienne pour libérer le muscle de l'os *(Figure 15)*. Libérez ensuite le muscle géniohyoïdien du processus géni inférieur *(Figures 15, 16)*

***Dissection transorale***

Faire d'abord une mandibulectomie marginale (non interruptrice) quand la tumeur affleure la mandibule facilite beaucoup la résection tumorale.

Incisez la muqueuse gingivale le long du rebord alvéolaire *(Figure 17)*.

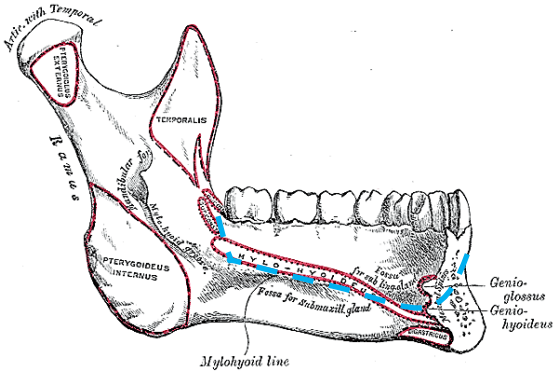


*Figure 15 : Ligne mylo-hyoidienne et insertion du muscle géniohyoïdien et génioglosse aux processus géni inferieur et supérieur de la mandibule ; le trait bleu indique la ligne de mandibulectomie marginale*

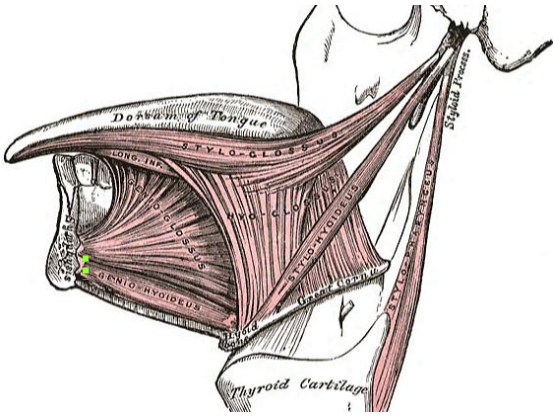


*Figure 16 : Libération du muscle géniohyoïdien au niveau de son insertion à la partie inférieure de la mandibule*

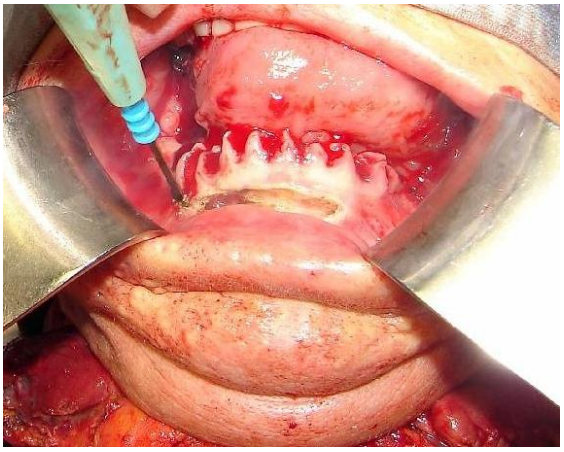

*Figure 17 : Incision de la muqueuse gingivale*

Libérez les tissus de la mandibule avec un bistouri électrique monopolaire ; limitez l'exposition de la face antérieure de la mandibule pour préserver la vascularisation *(Figure 18)*. Faites attention (si possible) à ne pas abimer le nerf dentaire inférieur dans le trou mentonnier.

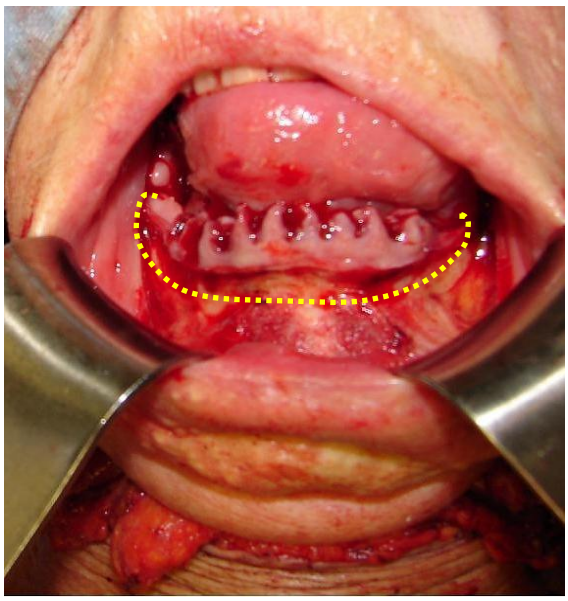

*Figure 18 : Coupez le long des pointillés avec une scie*

Faites une mandibulectomie marginale le long du bord supérieur de la mandibule comme sur la *Figure 18*. Il faut orienter la section de manière à inclure la ligne mylo-hyoïdienne. Cela est particulièrement important si la tumeur d'étend dans le plancher latéral au contact de l'os *(Figures 15, 19)*. La mandibulectomie n'a pas seulement un intérêt carcinologique mais permet d'éviter d'avoir un ressaut le long du bord médial de la mandibule comme nous le verrons plus loin dans le chapitre.

***Glossectomie***

La mandibulectomie marginale, le plancher buccal et la langue sont descendus dans le cou *(Figure 19)*. Cela permet au chirurgien de sectionner la langue avec une très bonne exposition du cancer et de la vallécule *(Figure 20)*.

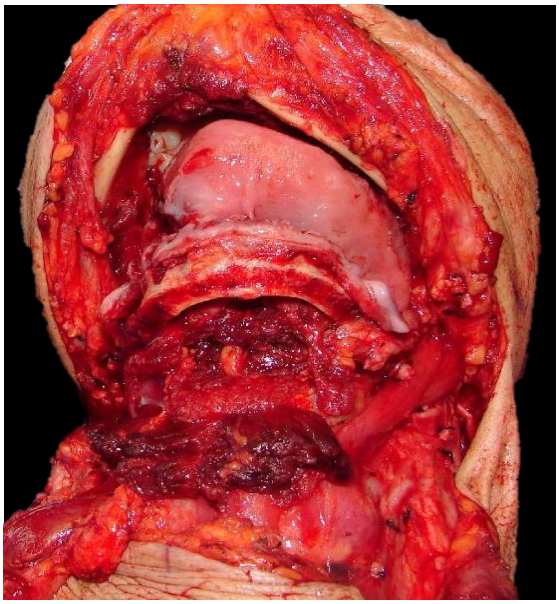

*Figure 19 : Mandibulectomie marginale, plancher buccal et langue descendus dans le cou*

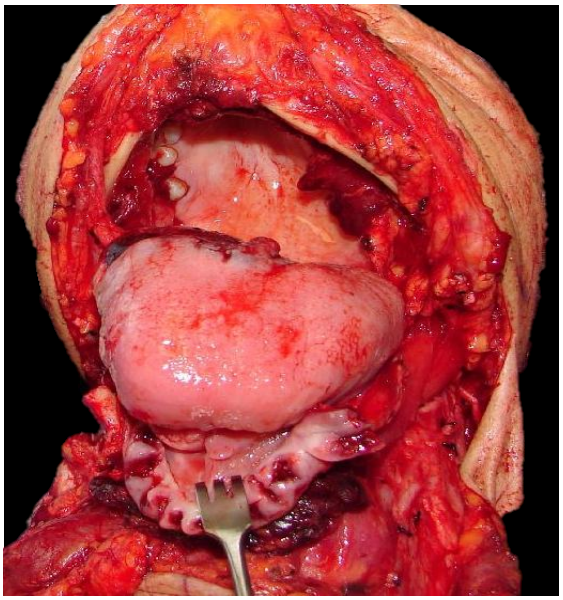

*Figure 20 : Exérèse transcervicale avec une très bonne exposition*

Il faut garder autant de muqueuse de la base de la langue que possible pour faciliter la déglutition. La pièce d'exérèse est examinée pour s'assurer de la qualité des marges de résection et envoyée pour un

examen histologique extemporané si celui-ci est possible *(Figure 21)*.

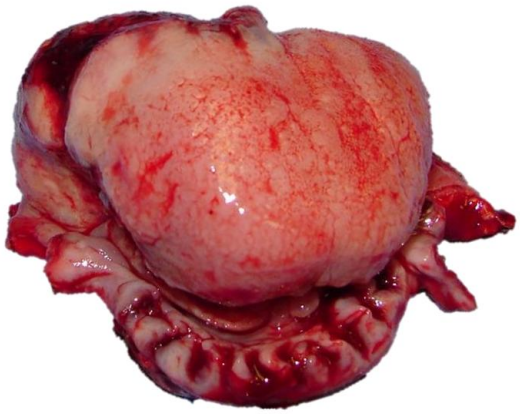

*Figure 21 : Pièce opératoire de glossectomie avec mandibulectomie marginale*

Il faut alors décider de la nécessité d'une laryngectomie totale en fonction des marges postérieures ; si l'épiglotte ou la graisse de la loge pré-épiglottique ne sont pas envahis et que le patient est mentalement et physiquement capable de tolérer des fausses routes, on peut envisager le comblement de la perte de substance *(Figure 22)*.

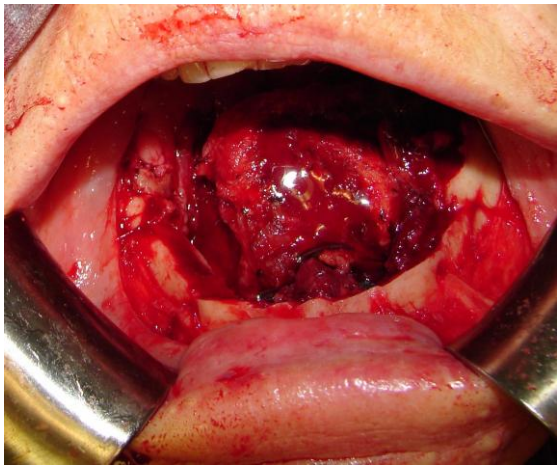

*Figure 22 : Petit reliquat de base de langue*

***Reconstruction***

Les ***éléments clés*** dans la reconstruction sont que le lambeau soit suffisamment épais pour faire un plancher buccal convexe afin d'éviter que les sécrétions ne stagnent et pour faciliter l'articulation, et que l'os hyoïde soit suspendu à la mandibule pour faciliter la respiration et la déglutition.

***Certains lambeaux*** vont apporter un volume de tissu adéquat : grand pectoral, grand dorsal, lambeau libre antéro latéral de cuisse ou de muscle grand droit. Le lambeau libre antébrachial ne devrait pas être utilisé car il a une épaisseur insuffisante et va faire un plancher buccal concave et réaliser une cavité qui gêne la déglutition et provoque une rétention et un écoulement de la salive et de la nourriture. S'il y a eu une mandibulectomie, il peut être nécessaire d'utiliser un lambeau libre de péroné.

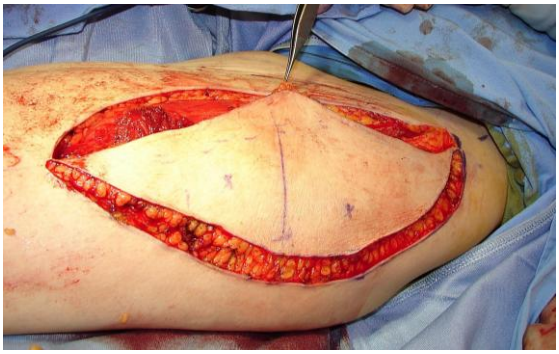

*Figure 23 : Lambeau antérolatéral de cuisse de grande taille*

Le lambeau doit être suffisamment grand pour ***toucher le palais osseux*** en sachant qu'il va s'aplatir avec le temps *(Figures 23, 24, 25)*. Les berges du lambeau sont suturées à la muqueuse par des surjets de Vicryl *(Figure 24)*.

Le bénéfice esthétique de garder les dents du bas doit être contrebalancé par le fait que les dents ont peu d'intérêt fonctionnel en l'absence de langue et que le plancher latéral sera un réservoir pour la salive et les aliments *(Figure 26)*.

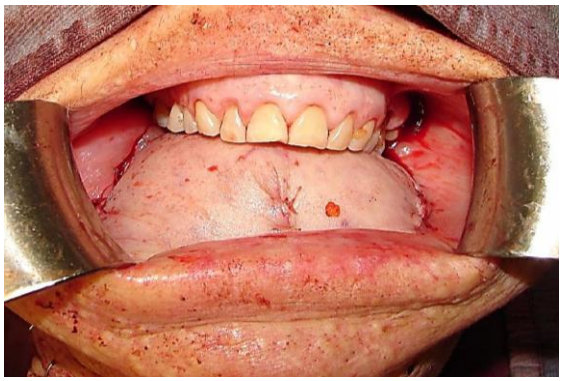

*Figure 24 : Un grand lambeau forme un plancher convexe*

*Figure 25 : Résultat à long terme d'un lambeau de grand pectoral utilisé pour faire un plancher buccal convexe*

*Figure 26 : Reconstruction de la langue avec conservation de la dentition*

***Une suspension du larynx*** est nécessaire pour faciliter la déglutition et éviter les apnées du sommeil car toutes les attaches du larynx à la mandibule ont été sectionnées (ventre antérieur du digastrique, mylo-hyoïdien, génio-hyoïdiens and génio-glosse). Il faut suspendre l'os hyoïde à la partie antérieure de l'arche mandibulaire par des sutures de fil épais non résorbables *(Figure 27)*.

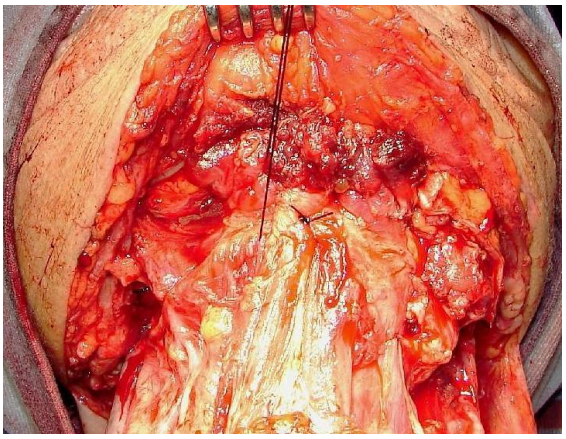

*Figure 27 : Suspension laryngée*

***Fermeture***

Le cou est fermé sur des drains d'aspiration. Une trachéotomie est faite.

**Prise en charge post-opératoire**

Quand la filière respiratoire parait satisfaisante la trachéotomie est bouchée une nuit avant d'être retirée. Par la suite l'orthophoniste aide le patient pour la reprise de la déglutition. Comme il n'y a plus de transport des aliments dans la cavité buccale, il faut mettre des liquides épaissis ou de la purée dans la partie postérieure de la bouche avec une seringue ou une cuillère jusqu'à ce que le patient apprenne à mettre la tête en arrière et utiliser la gravité pour compenser la phase orale de la déglutition.

**Glossectomie totale avec laryngectomie totale**

L'intervention est faite exactement de la même manière en rajoutant seulement une laryngectomie totale.

**Comment citer ce chapitre**

Fagan JJ. (2015). Total glossectomy for tongue cancer. In *The Open Access Atlas of Otolaryngology, Head & Neck Operative Surgery*. Retrieved from https://vula.uct.ac.za/access/content/group/ba5fb1bd-be95-48e5-81be-586fbaeba29d/Total%20glossectomy%20for%20tongue%20cancer.pdf

**Traduction**

Fiche traduite sous la direction et la validation du Collège Français d'ORL et chirurgie de la face et du cou et de la Société Française d'ORL

Béatrix BARRY
Professor
CHU Bichat 75018 Paris
beatrix.barry@aphp.fr

**Auteur & Editeur**

Johan Fagan MBChB, FCS (ORL), MMed
Emeritus Professor and Past Chair
Division of Otolaryngology
University of Cape Town
Cape Town, South Africa
johannes.fagan@uct.ac.za

***THE OPEN ACCESS ATLAS OF OTOLARYNGOLOGY, HEAD & NECK OPERATIVE SURGERY***
www.entdev.uct.ac.za

The Open Access Atlas of Otolaryngology, Head & Neck Operative Surgery by Johan Fagan (Editor) johannes.fagan@uct.ac.za is licensed under a Creative Commons Attribution - Non-Commercial 3.0 Unported License